

REPUBLICA MOLDOVA
 CONSILIUL RAIONAL BRICENI
 PREȘEDINTELE
 RAIONULUI BRICENI



РЕСПУБЛИКА МОЛДОВА
 РАЙОННЫЙ СОВЕТ БРИЧЕНЬ
 ПРЕДСЕДАТЕЛЬ
 РАЙОНА БРИЧЕНЬ

MD 4700, or.Briceni, str. Independenței
 48 Tel.2-20-58, fax.2-34-92
aplbriceni@rambler.ru

МД 4700, г. Бричень, бд. Индпенденцей,
 48 Tel.2-20-58, fax.2-34-92
aplbriceni@rambler.ru

Decizie nr. 1110

din 27.01. 2025

or.Briceni

**Cu privire la examinarea cererii și alocarea mijloacelor financiare
 dlu [REDACTED] pentru tratamentul costisitor în urma diagnozei**

În conformitate cu art 43, 46 al Legii nr. 436-XVI din 28.12.2006 privind administrația publică locală, în conformitate cu art.19 din Legea nr.397-XV din 16.10.2003, „Regulamentul privind constituirea fondului de rezervă a Consiliului raional Briceni și utilizarea mijloacelor acestuia” p.5 lit.d) și lit.h), Decizia Consiliului raional Briceni nr.6/2 din 10.12.2024 privind aprobarea bugetului raional Briceni pentru anul 2025 în lectura a doua, examinând cererea cu documentele anexate, Consiliul raional Briceni,

A DECIS :

1. Se alocă mijloace financiare din Fondul de rezervă preconizate pentru anul 2025, suma de _____ lei, dlu [REDACTED], locuitor al [REDACTED] pentru tratamentul costisitor în urma diagnozei .
2. Direcția Finanțe (Dna Alla Lupașco):
 - va asigura, efectuarea transferului mijloacelor financiare, alocate prin prezenta Decizie;
 - va asigura, reflectarea operațiunilor bugetare conform procedurii stabilite, cadrului legal și a prevederilor prezentei Decizii.
3. Contabil-șef (dna Galina Pascari) va reflecta în evidența contabilă operațiunile ce țin de îndreptarea spre plată a sumei alocate prin prezenta decizie, pe contul bancar al beneficiarului și va solicita prezentarea de către beneficiar a unui certificat bancar de confirmare a deținerii contului bancar pe numele acestuia.
4. Prezenta decizie intră în vigoare la data publicării în Registrul de Stat al Actelor Locale și poate fi contestată în instanța de contencios administrativ în termen de 30 zile conform prevederilor codului Administrativ nr.116/2018.
5. Controlul asupra executării prezentei decizii se pune în sarcina Dnei Marina Pleșca, Vicepreședintele raionului.

Președintele
 raionului Briceni
 Secretarul interimar al
 Consiliului raional Briceni
 Șef Direcția Finanțe

Dorin PAVALOI

Victor Statnîi
 Alla Lupașco

Notă informativă

la proiectul de decizie „ Cu privire la examinarea cererii și alocarea mijloacelor financiare dlui Bejenaru Alexandru pentru tratamentul costisitor în urma diagnozei”

1. Condițiile ce au impus elaborarea proiectului de decizie

În conformitate cu art 43, 46 al Legii nr. 436-XVI din 28.12.2006 privind administrația publică locală, în conformitate cu art.19 din Legea nr.397-XV din 16.10.2003, „Regulamentul privind constituirea fondului de rezervă a Consiliului raional Briceni și utilizarea mijloacelor acestuia” p.5 lit.d) și lit.h), Decizia Consiliului raional Briceni nr.6/2 din 10.12.2024 privind aprobarea bugetului raional Briceni pentru anul 2025 în lectura a doua, examinând cererea cu documentele anexate.

2. Prevederile proiectului

Proiectul deciziei prevede:

- Se alocă mijloace financiare din Fondul de rezervă preconizate pentru anul 2025, suma de _____ lei, dlui _____, locuitor al _____ pentru tratamentul costisitor în urma diagnozei .
- Direcția Finanțe (Dna Alla Lupașco):
- va asigura, efectuarea transferului mijloacelor financiare, alocate prin prezenta Decizie;
- va asigura, reflectarea operațiunilor bugetare conform procedurii stabilite, cadrului legal și a prevederilor prezentei Decizii.
- Contabil-șef (dna Galina Pascari) va reflecta în evidența contabilă operațiunile ce țin de îndreptarea spre plată a sumei alocate prin prezenta decizie, pe contul bancar al beneficiarului și va solicita prezentarea de către beneficiar a unui certificat bancar de confirmare a deținerii contului bancar pe numele acestuia.
- Prezenta decizie intră în vigoare la data publicării în Registrul de Stat al Actelor Locale și poate fi contestată în instanța de contencios administrativ în termen de 30 zile conform prevederilor codului Administrativ nr.116/2018.
- Controlul asupra executării prezentei decizii se pune în sarcina Dnei Marina Pleșca, Vicepreședintele raionului.

3. Conformitatea proiectului cu actele normative și legislative în vigoare

Proiectul de decizie respectă prevederile actelor normative și legislative actuale și este elaborat în conformitate cu art 43, 46 al Legii nr. 436-XVI din 28.12.2006 privind administrația publică locală, în conformitate cu art.19 din Legea nr.397-XV din 16.10.2003, „Regulamentul privind constituirea fondului de rezervă a Consiliului raional Briceni și utilizarea mijloacelor acestuia” p.5 lit.d) și lit.h), Decizia Consiliului raional Briceni nr.6/2 din 10.12.2024 privind aprobarea bugetului raional Briceni pentru anul 2025 în lectura a doua, examinând cererea cu documentele anexate

4. Modul de încorporare a actului în cadrul normativ

Prezentul proiect de decizie se încorporează în sistemul actelor normative și nu necesită abrogarea altor acte normative.

5. Avizarea și consultarea publică a proiectului

În scopul respectării prevederilor Legii nr.239 din 13 noiembrie 2008 privind transparența în procesul decizional și Legii nr.100 din 22.12.2017 cu privire la actele normative, proiectul deciziei va fi plasat pe pagina web a Consiliului raional, secțiunea „Consultări publice ale proiectelor,,.

6. Constatările expertizei juridice

Proiectul deciziei se prezintă comisiei consultative de specialitate pentru avizare și se propune Consiliului raional pentru examinare și adoptare în ședință.

7. Impactul proiectului

Proiectul va avea un impact semnificativ în respectarea legislației în vigoare și exercitarea competențelor Consiliului raional și a instituțiilor publice din subordine.

**Vicepreședintele
raionului Briceni**



Marina Pleșca

D-nei C. Teodan
pentru sedinta CR Briceni
09.01.2025



Către consiliul raional Briceni

De la Bejenaru Alexandru

Consilier raional

CERERE

Rog Consiliul raional Briceni să-mi acordați un ajutor material pentru tratamentul costisitor.

Documentele le anexez.

Vă mulțumim anticipat.

06.01.2025



CONSILIUL RAIONAL BRICENI		
Intrare nr.	07	
"06"	01	2025

ICS Laboratorul Medical Synevo S.R.L.

+373 79 856 990

laborator@synevo.md

Str. Nicolae Testemitanu, nr. 37

+373 79 856 990, 856991, 856992

www.synevo.md

Cod Fisca 101600010668



Raport Patologic Nr. 37583

Pacient: BEJENARI ALEXANDRU

IDNP: 0981704074660

Data nastere: 18/12/1943

Varsta: ani

Sex: M

Piese/Probe: polip

Trimis de: Dr. Viorel Istaita

Contract: Endolife

Cod de bare: 5002820410

Cod de cerere:

Data primiri piesei/probei: 18.12.2024

Data redactării raportului: 20.12.2024

Diagnostic clinic preoperator:

Polip vilos, ampula rectala? Cancer, ampula rectala? Procedura endoscopica.

Raport patologic descriptiv:

● Examen histopatologic convențional (colorație standard H&E)

Examinare macroscopică:

4 fragmente biopsice, de culoare alba, cu dimensiunea de 2-3mm.
(material tisular inclus integral)

Inventar de orientare macroscopică:

Blocul 37583/1: (4 fragmente)

Examinare microscopică:

Blocul 37583/1: Materialul examinat este reprezentat de fragmente de mucoasa colonica cu remanere arhitecturala reprezentata de structuri tubulare si vilozitate, acoperite de epiteliu unistratificat columnar cu modificari displazice de grad inalt (high-grade), manifestate prin hiper cromazia nucleelor, pierderea polaritatii lor si prezenta figurii mitozice in toata grosimea lui. Interstitial se noteaza moderat infiltrat inflamator cronic limfocitar. Elemente neoplazice invazive in speci menele examinate nu se atesta.

Concluzie: Biopsie din formatiunea ampulei rectale - fragmente de adenom tubulo-vilos cu displazie epiteliala de grad inalt (high-grade), fara aspecte invazive certe.

Se recomanda evaluarea formatiunii in intregime in vederea excluderii unui component invaziv.

Medic anatomopatolog

Dr. Elena Mocanu

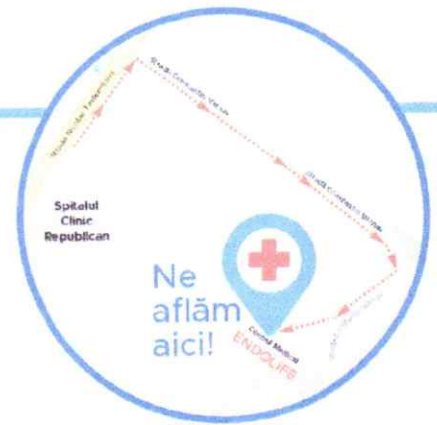Synevo MOLDOVA

Mocanu

Medic anatomopatolog

Dr. Vitale Tirbu

v. 1.0/ august 2016



Laboratorul **Expert endoscopie digestivă**


ENDOSCOPIE DIGESTIVĂ INFERIOARĂ

Nr. de ordine al investigației: VCS 2024-800

Suport anestezic: Anestezie totală intravenoasă cu respirație spontană.

medic anestezicolog: dr. S.Boiștean.

-Bon sterilizare endoscop:



Data, orole investigației 17.12.2024, 15.15-15.30

Aparat: OLYMPUS EVIS X1 CF EZ1500L.

Sterilizare: reprocesare în masina automată

Instrumentar endoscopic folosit:

Forceps p/u biopsic jetabil.

Asistenta medicală:

Inga Brașovan.

Numele, prenumele pacientului: Bejenaru Alexandru. **Vîrsta:** a.n. 1943. **Sexul:** ♂.

Domiciliat: r. Bvrioceni, s. Larga, tel. 069355516. Mail podicsnilitilnaxu@gmail.com

Medic care a indicat VCS:

dr. in med., conf. Eduard Plesca, chirurg urolog, USMF "N.Testemitanu".

Indicații pentru VCS: Polip pediculat în ampula rectala. Polipectomie?
Investigație primară, programată.

Descrierea investigației:

Pregătirea colonului efectuată cu Duphalac 250 ml, în II reprize, volum sumar lichid 4.750 ml+Caps. Espumizan 40 mg, nr. 5.

Gradul pregătirii colonului apreciat în timpul procedurii (<http://gihep.com/calculators/boston/>):

Gradația Boston	Scor 3 (excelenta)	Scor 2 (buna)	Scor 1 (satisfacatoare)	Scor 0 (nesatisfacatoare)
Colonul drept				
Colonul transvers				
Colonul stang	+			
Scor total				3

Colonul a fost examinat pe porțiunile: ampula rectală, intestinul sigmoid.

In timpul procedurii a fost invitata fiica pacientului explicandu-se despre aspectul diferit al formațiunii adenomatoase din ampula rectala din investigația precedentă de la locul de trai caRE descria un polip pediculat în ampula rectala și o leziune cu extindere

laterală pe baza lăta evidentă, neclară pentru invazie în peretele intestinal în investigația de față, care NU poate fi înlăturată prin polipectomia preconizată, că pentru extragere este necesară biopsiere repetată și ecoendoscopie prealabilă pentru evaluarea invazivității, precum și necesitatea de disecție submucoasă ca metodă endoscopică de înlăturare. S-a cazut de acord pentru rebiopsiere, iar pentru examinarea deplină a colonului și în segmentele proximale de intestinul sigmoid fiica nu exprimă acordul fără permisiunea pacientului. Astfel examinarea a fost limitată la această etapă cu rebiopsiere.

În 1/3 medie a ampulei rectale se constată o leziune adenomatoasă viloză, cu aspect neuniform foveolar, neuniform și disregulat vascular, neuniform moale la palpare (!!!??), fixate de peretele ampulei rectale pe baza lăta cu extindere laterală. Dimensiunile extinderii bazei formațiunii pe mucoasa rectală este de circa = 5,0 x 4,5 cm. Margini clar delimitate foveolare și ca formă, formațiunea are aspect tumoral cu dimensiuni 5,0 x 4,5 x 4,5 (h) cm, este macronodulară, și este bine aderată de peretele intestinal (Invazie tumorală profundă ?!!). S-a recoltat biopsie repetată din zone îndurate ale formațiunii. Complicații nu au survenit.

Diverticuli intestinali multipli liberi și cu conținut intestinal în sigmoid.

Biopsie pentru analiză patomorfologică: - nu s-a recoltat.

CONCLUZIE: Tumoră adenomatoasă mare, nodulară, cu extindere laterală în ampulă rectală, bine aderată de peretele intestinal, necesită diferențiere pentru invazivitate profundă – s-a rebiopsiat. Înlăturarea formațiunii NU poate fi efectuată prin polipectomie clasică. Pentru alte metode posibile de extragere endoscopică (disecție endoscopică submucoasă) este necesară rebiopsiere și ecoendoscopie pentru excluderea invazivității profunde. Acordul pacientului va fi discutat. Acordul însoțitorului (fiicei) pentru colonoscopie deplină NU a fost primit. Diverticuli multipli în intestinul sigmoid.

Note speciale: - Rezultat trimis prin mail.

Viorel Istrate

Medic endoscopist **Viorel ISTRATE**,
categorie superioară endoscopie, categorie superioară chirurgie,
doctor în medicină, conferențiar universitar, tel. 0 691 700 70.

